



TUTTO QUELLO  
CHE AVRETE VOLUTO SAPERE  
**SULL'RX**  
**TORACE STANDARD**  
E NON AVETE MAI OSATO CHIEDERE

**AULA MAGNA  
DEL RETTORATO**  
Università degli Studi "G. d'Annunzio"  
**5 maggio 2017 - Chieti**

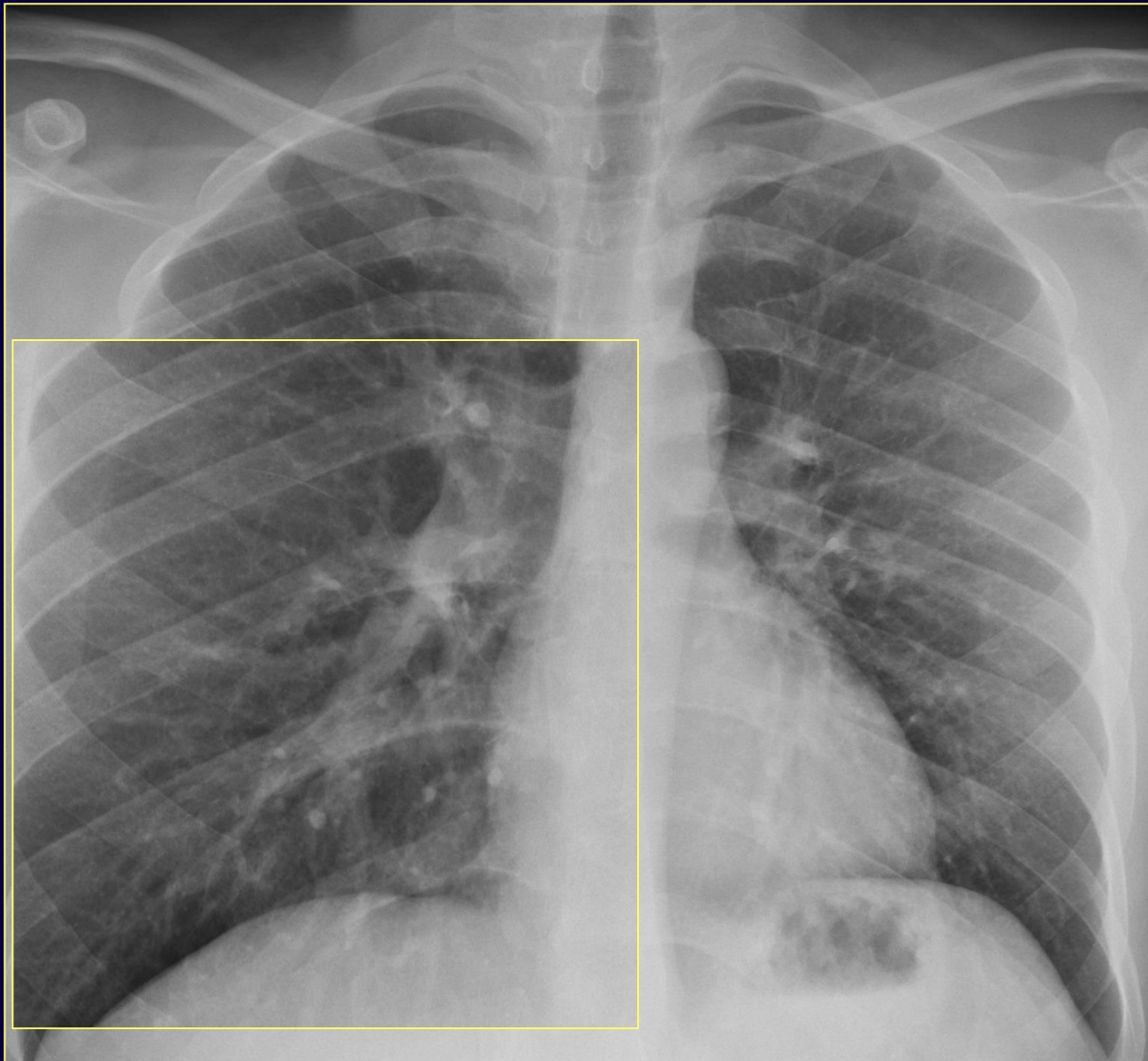*Polmone "sporco" o  
polmone "pulito",  
this is the  
problem: la BPCO*

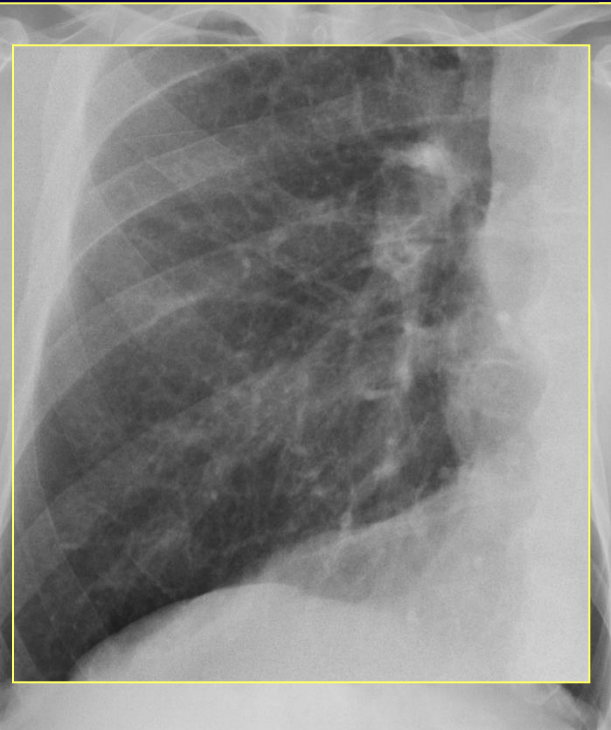
*Anna Rita Larici*

*Istituto di Radiologia  
Università Cattolica del Sacro Cuore - Roma  
e-mail: [annarita.larici@unicatt.it](mailto:annarita.larici@unicatt.it)*

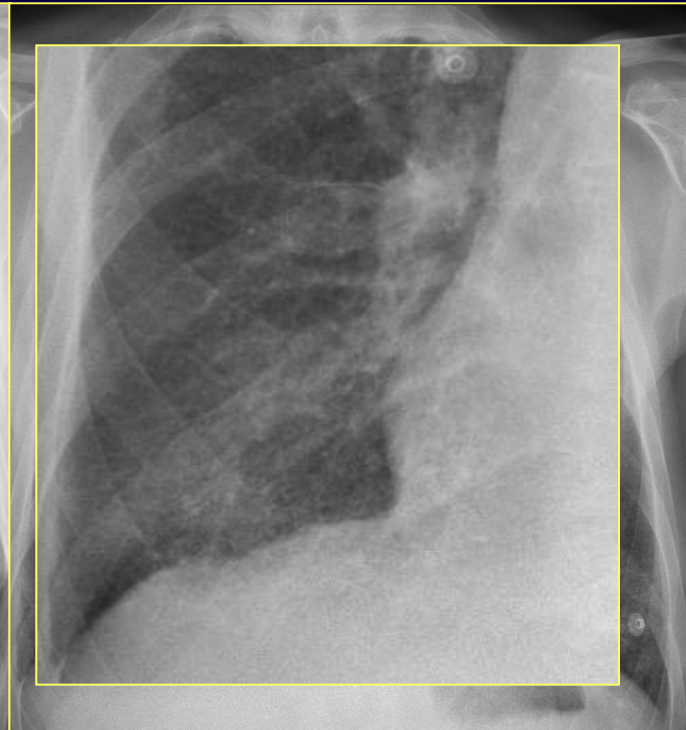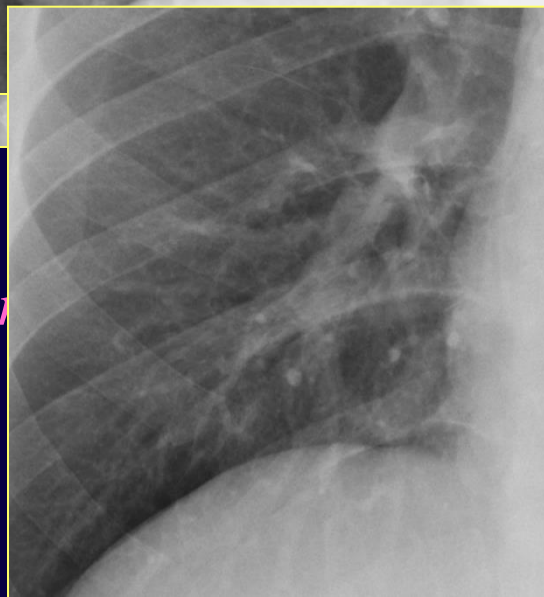

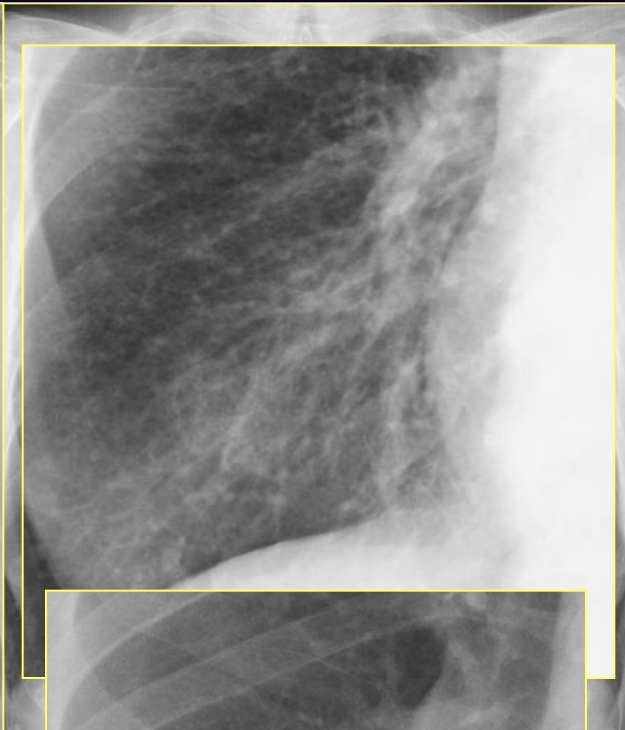
# *"Polmone pulito"*

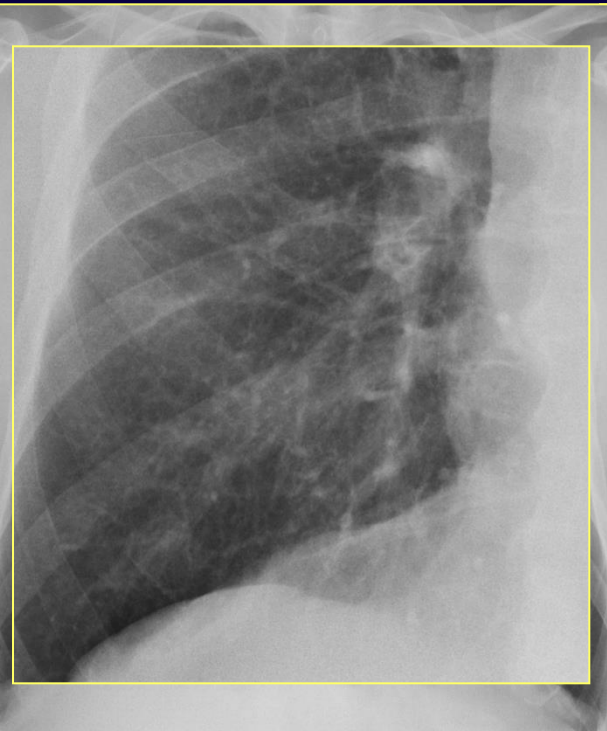




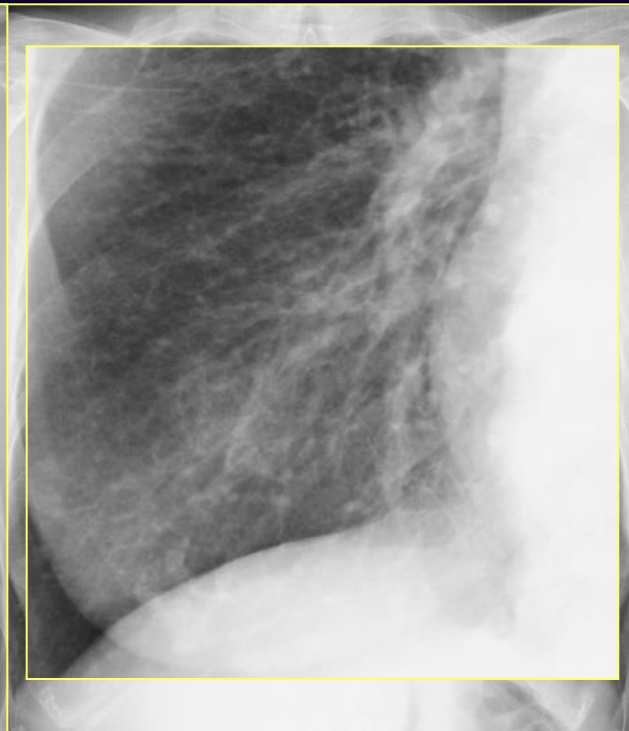♂ 70 anni,  
*asintomatico*



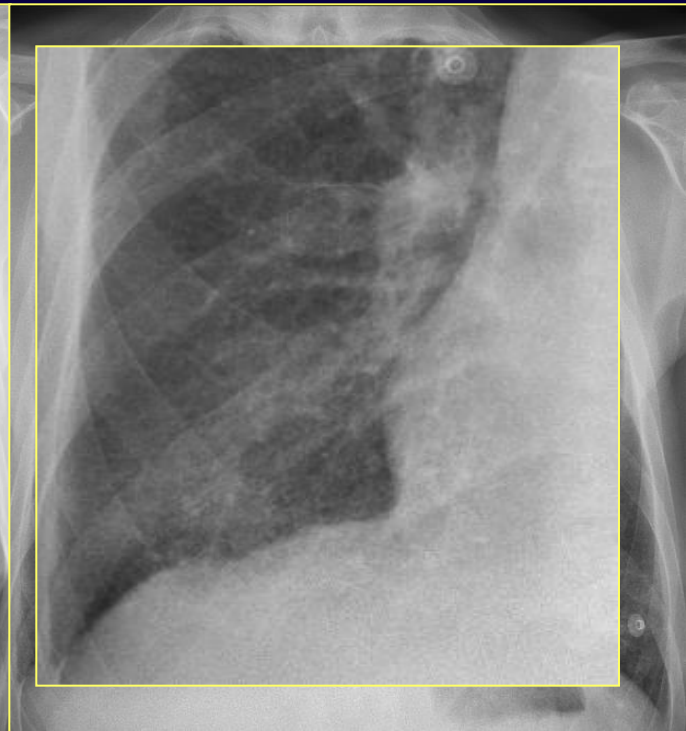♂ 64 anni,  
*fumatore,*  
*lieve dispnea*



♂ 70 anni,  
asintomatico



♀ 56 anni,  
moderata dispnea,  
pregresso IMA



♂ 64 anni,  
fumatore,  
lieve dispnea

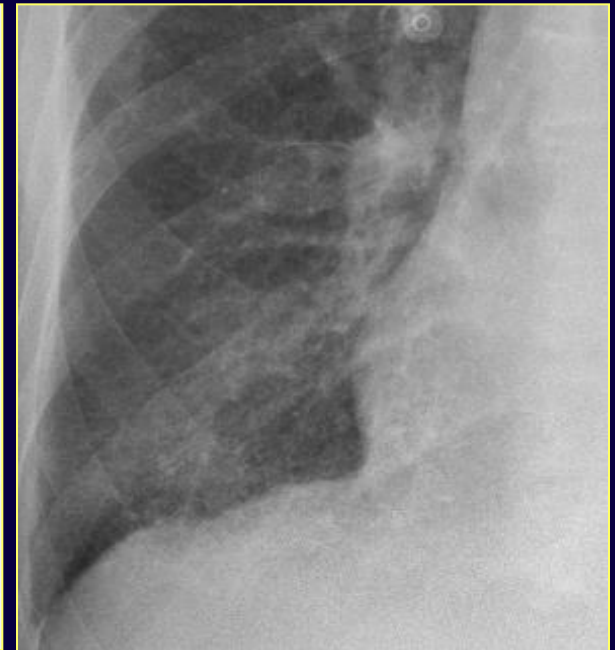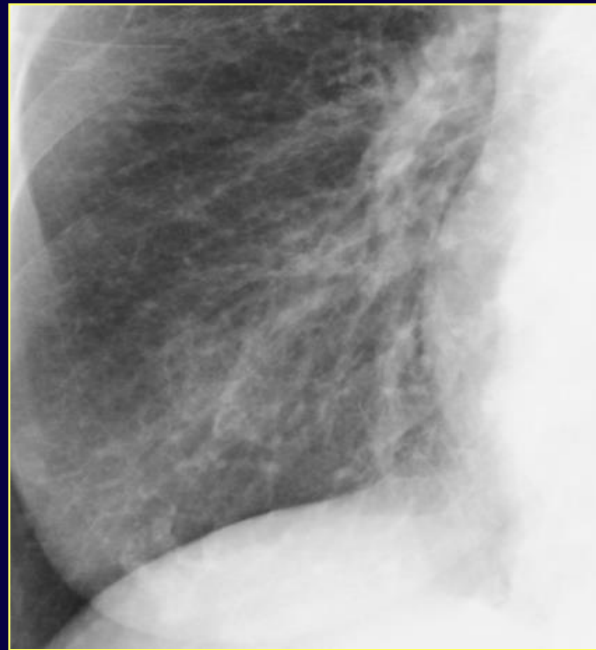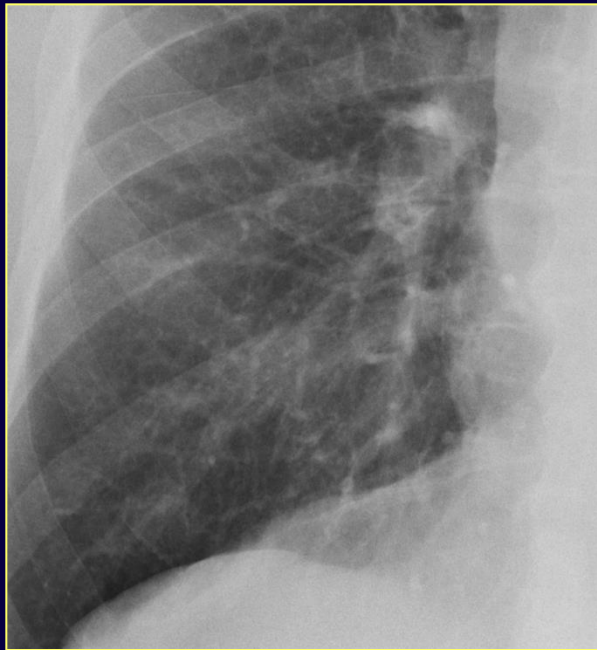
**"Polmone sporco"**



# "Polmone sporco"

## Definizione

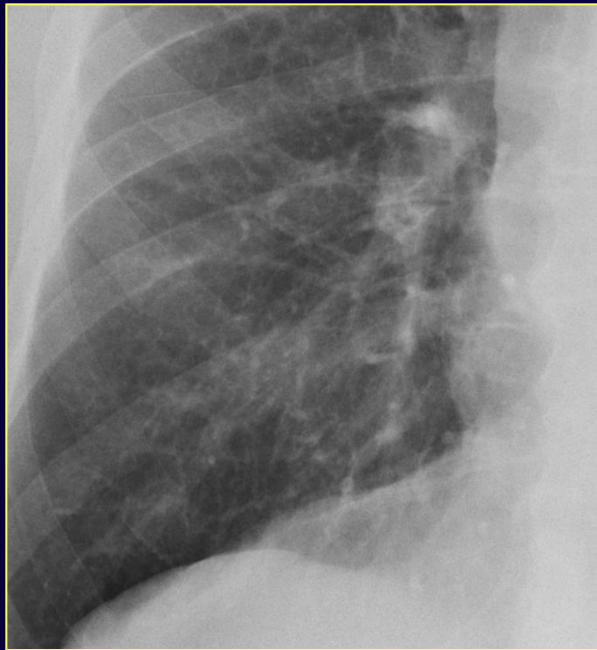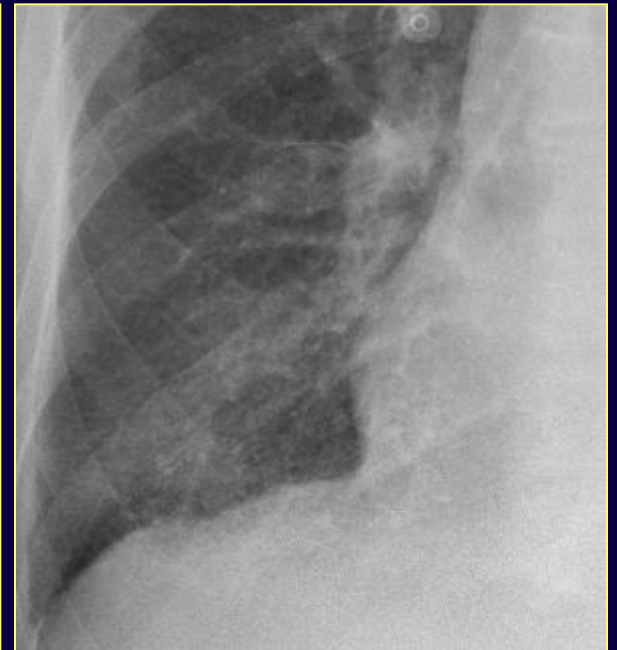
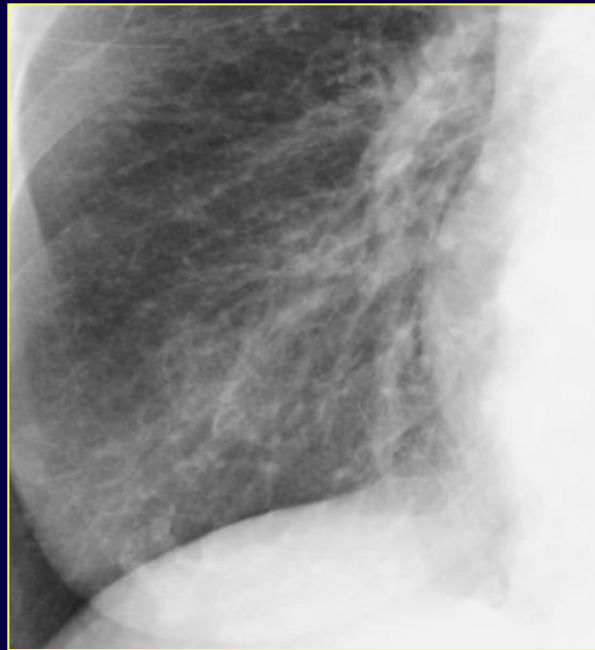*il termine si riferisce ad una accentuazione delle strutture bronchiali associata a ridotta definizione dei profili vascolari\**



# "Polmone sporco"

## Segni radiografici

- ✓ opacità lineari
  - ✓ opacità micronodulari
  - ✓ opacità reticolari
  - ✓ immagini a "binario o anello" (ispess. pareti bronchiali)
- ridotta definizione del profilo dei vasi



# "Polmone sporco": dirty lung o increased lung markings

2/10/2016 increased lung markings and chest x-ray - PubMed - NC

PubMed

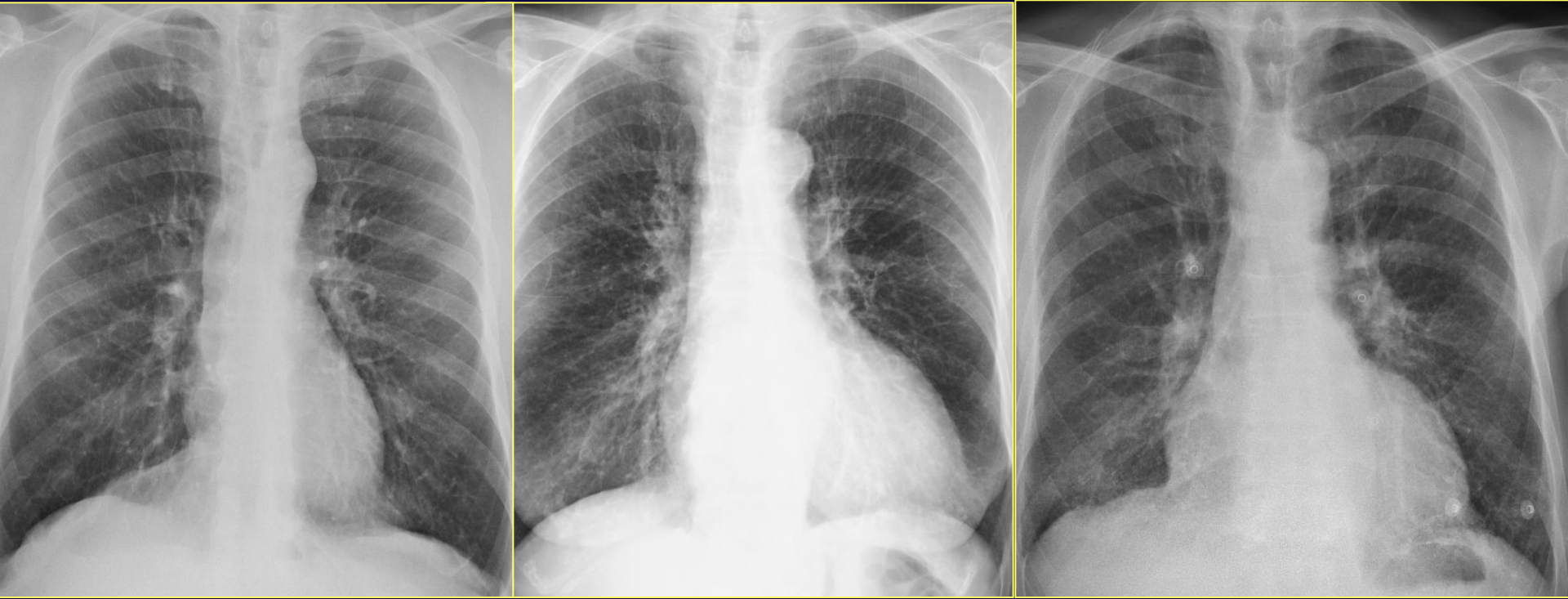Format: Summary Sort by: Most Recent

**Search results**  
Items: 1 to 20 of 51

- [Differentiating Pneumothorax from the Common Radiographic Skinfold Artifact](#)  
1. Kattea MO, Lababede O.  
Ann Am Thorac Soc. 2015 Jun;12(6):928-31. doi: 10.1513/AnnalsATS.201412-576AS.  
PMID: 25879400
- [A rare case of diffuse pulmonary lymphangiomatosis in a middle-aged woman](#)  
2. Lim HJ, Han J, Kim HK, Kim TO.  
Korean J Radiol. 2014 Mar-Apr;15(2):295-9. doi: 10.3348/kjr.2014.15.2.295. Epub 2014  
PMID: 24642766 **Free PMC Article**
- [Severe right heart failure in a patient with chronic obstructive lung disease: a case report](#)  
3. Meysman M, Pipeleers-manhalal M, Geers C, Ilsen B, Vincken W.  
Indian J Chest Dis Allied Sci. 2013 Jul-Sep;55(3):159-62.  
PMID: 24380224
- [The "dirty chest"--correlations between chest radiography, multislice CT and tobacco burden.](#)  
5. Kirchner J, Goltz JP, Lorenz F, Obermann A, Kirchner EM, Kickuth R.  
Br J Radiol. 2012 Apr;85(1012):339-45. doi: 10.1259/bjr/62694750. Epub 2011 Sep 21.  
PMID: 21937617 **Free PMC Article**
- [The diagnostic value of multislice computed tomography in children with congenital lobar emphysema.](#)  
6. Song ZW, Ge W, Xu CY, Fang BD, Yang CY, Zhang HL, Zhao YP.  
Expert Rev Med Devices. 2011 Jul;8(4):435-9. doi: 10.1586/erd.11.37.  
PMID: 21728729
- [Swine-origin influenza a \(H1N1\) viral infection in children: initial chest radiographic findings.](#)  
7. Lee EY, McAdam AJ, Chaudry G, Fishman MP, Zurakowski D, Boiselle PM.  
Radiology. 2010 Mar;254(3):934-41. doi: 10.1148/radiol.09092083. Epub 2009 Dec 23.  
PMID: 20032128
- [\[Idiopathic diffuse pulmonary ossification: a case report and review of the literature\].](#)  
8. Bai P, Sun YC, Chen DN, Jin JM, Zhuo J, Liu HG.  
Zhonghua Jie He Hu Xi Za Zhi. 2009 Aug;32(8):588-92. Review. Chinese.  
PMID: 19958677
- [Identification of a predominant COPD phenotype in clinical practice.](#)  
9. Pistolesi M, Camiciottoli G, Paoletti M, Marmar C, Lavorini F, Meoni E, Marchesi C, Giuntini C.  
Respir Med. 2008 Mar;102(3):367-76. doi: 10.1016/j.rmed.2007.10.019. Epub 2008 Jan 8.  
PMID: 18248806 **Free Article**

- *vie aeree*
- *vasi (inclusi linfatici)*
- *interstizio*

# "Polmone sporco"



*Quale substrato morfologico  
Condizione fisiologica o patologica*





# "Polmone sporco"

## Quadro aspecifico

- *Condizioni fisiologiche (obesità, età avanzata) o tecniche (sottoesposizione)*
- *Patologie fumo-relate:*
  - BPCO (bronchite cronica, enfisema, bronchiectasie)*
  - Patologie interstiziali del polmone*
    - (RB-ILD, DIP, Istiocitosi, IPF)*
- *Patologie cardiache:*
  - Congenite*
  - Scompenso*

*Bonomo L – Radiol Clin N Am 2008; 46:685*

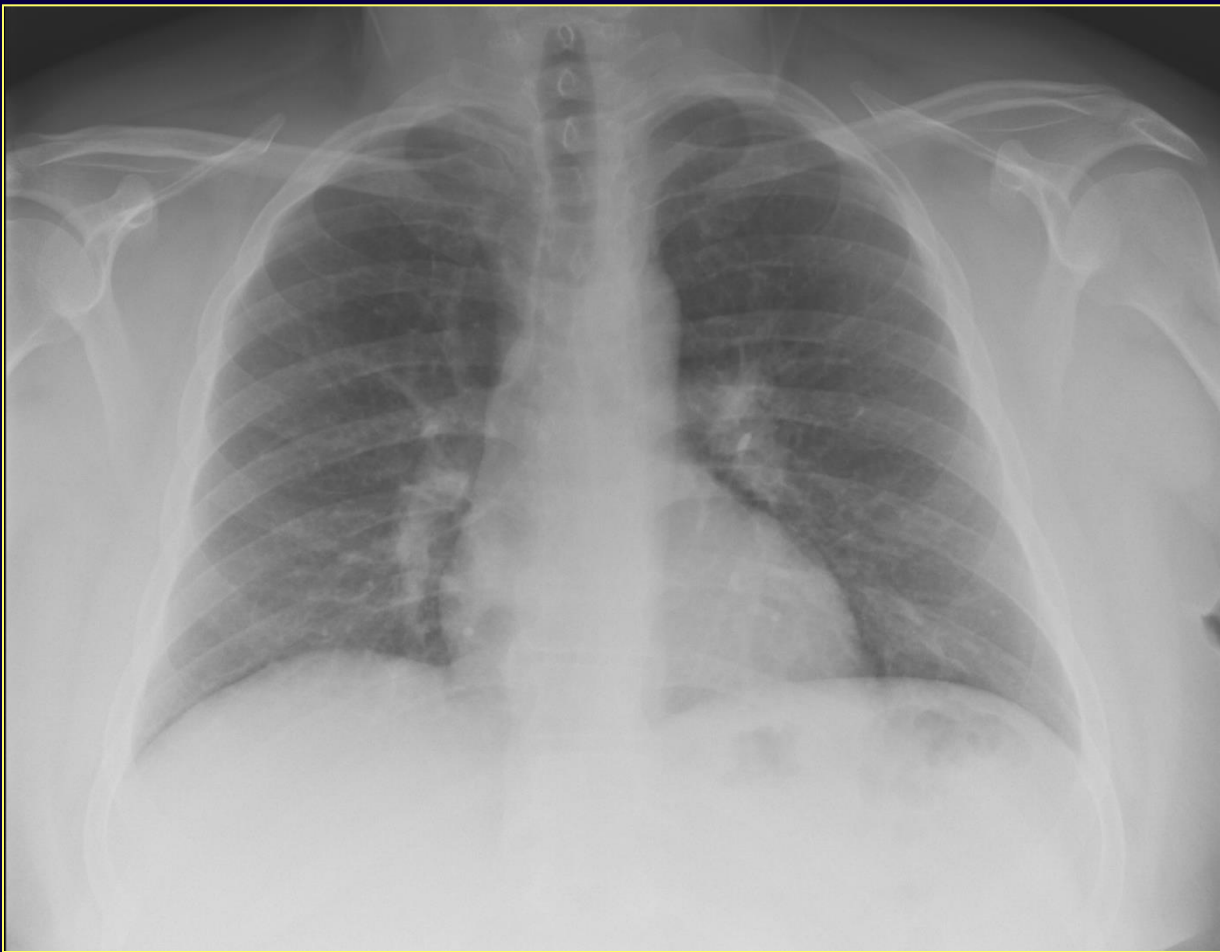*Copley SJ – Radiology 2009; 251:566*

*Kirchner J – Br J Radiol 2012; 85:339*

# "Polmone sporco"

## Obesità

✓ *aumento dell'attenuazione del fascio radiogeno*



# "Polmone sporco"

---

## *Età avanzata*

- ✓ *alterazioni macroscopiche*
- ✓ *alterazioni microscopiche*
- ✓ *alterazioni della vascolarizzazione*

*Bonomo L – Radiol Clin N Am 2008; 46:685*

*Copley SJ – Radiology 2009; 251: 566*

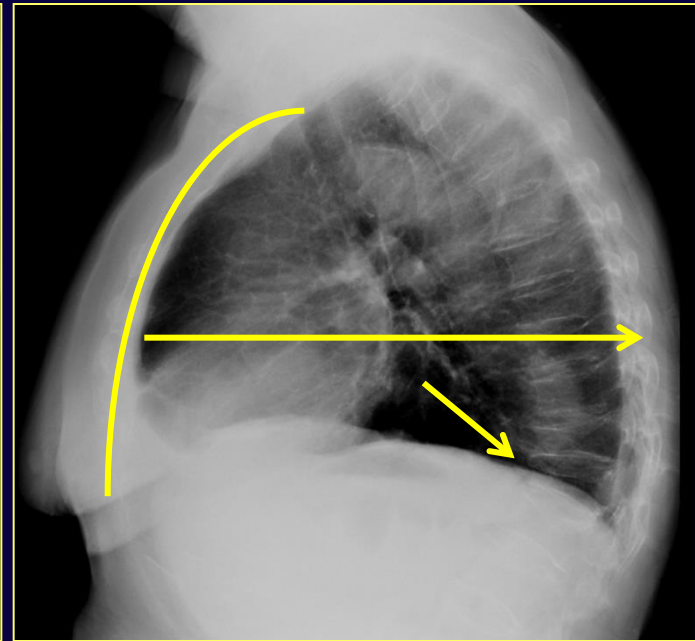
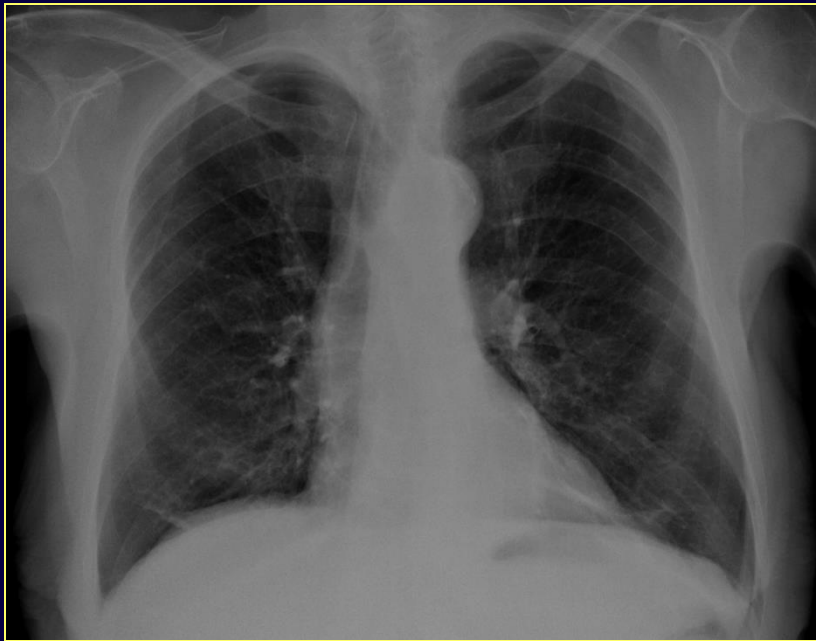
# "Polmone sporco"

## Età avanzata

✓ *alterazioni macroscopiche*

*deformazione del "torace a botte"*

↓ *spessore dei tessuti molli parietali*





# "Polmone sporco"

## Età avanzata


### ✓ alterazioni microscopiche



*deposizione di fibre collagene nell'interstizio  
senza segni di infiammazione/ fibrosi*



*riduzione delle fibre elastiche*



*spazi aerei distali (br. respiratori), senza  
distruzione delle pareti alveolari (DD Enfisema)  
volume residuo*

*Janssen JP –Eur Respir J 1999;13:197*

*Bonomo L – Radiol Clin N Am 2008; 46:685*

*Copley SJ– Radiology 2009; 251: 566*

# "Polmone sporco"

## Età avanzata

✓ *alterazioni della vascolarizzazione*

*involuzione vascolare*



*vascolarizzazione, letto capillare*

*scambi gassosi e ossigenazione arteriosa*

*ipertensione arteriosa polmonare*

# "Polmone sporco"

## Età avanzata

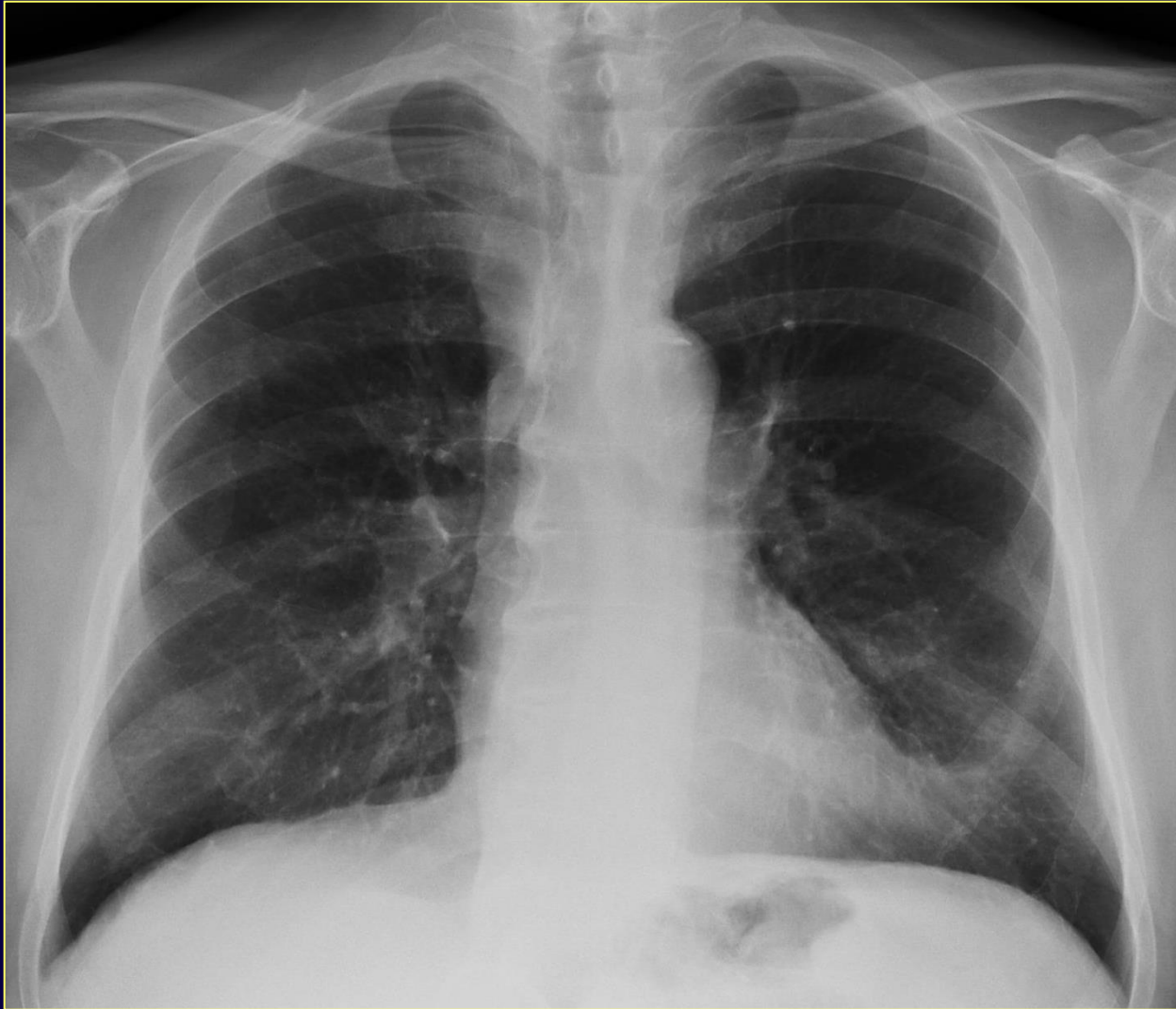
### Segni radiografici

- ✓ *aumento della diafania polmonare*
- ✓ *riduzione omogenea della vascolarizzazione polm.*  
*(DD con Enfisema)*
- ✓ *opacità lineari/ reticolari*
- ✓ *ispessimento pareti bronchiali/ dilatazione*
- ✓ *bolle aeree*

## nei pz. fumatori

- ✓ *+++ispessimento pareti bronchiali/ dilatazione*
- ✓ *opacità micronodulari (BR)*

# "Polmone sporco"



♂ 80 anni, asintomatico, ricovero per neoplasia colon



# "Polmone sporco"

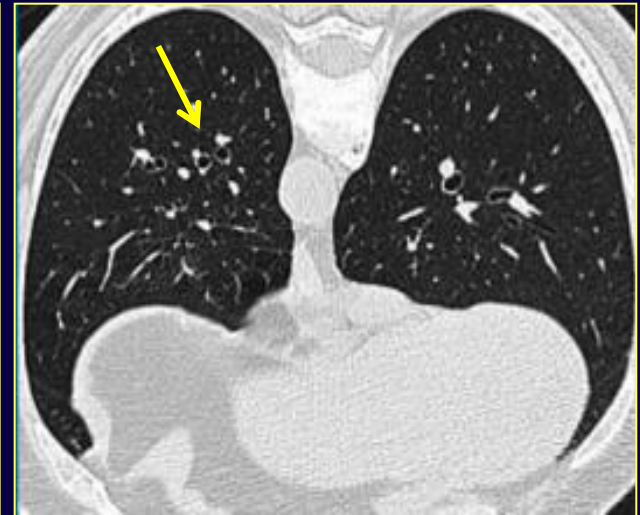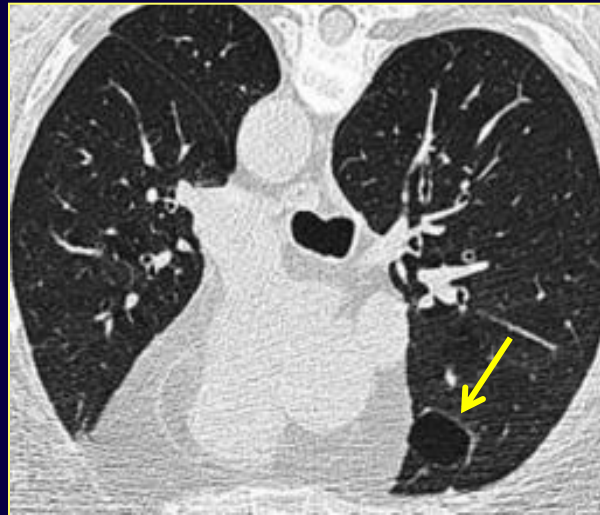
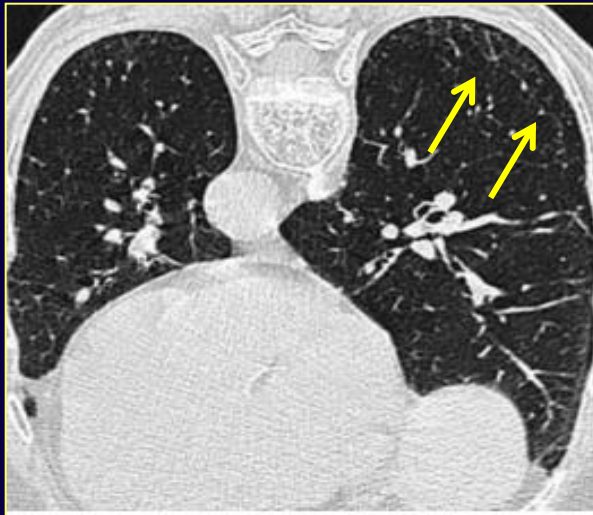## Età avanzata

Segni HRCT - pz. asintomatici

- ✓ *pattern reticolare*
- ✓ *spazi aerei cistici*
- ✓ *ispessimento pareti bronchiali /dilatazione*

*età < 55 aa vs > 75 aa*

*pz. > 75 aa  
( $p < .05$ )*



# "Polmone sporco"

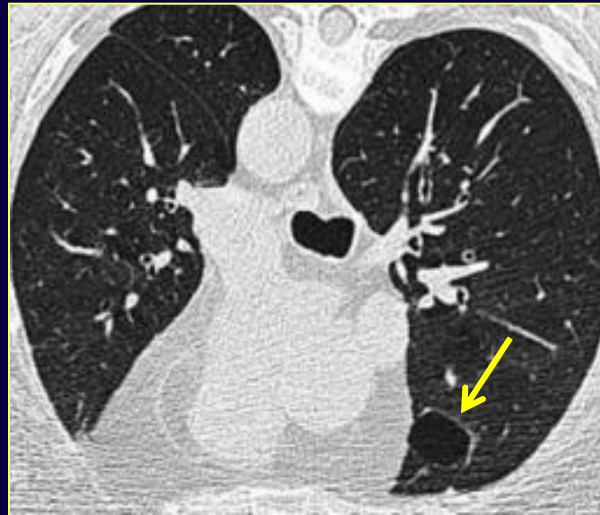
## Età avanzata

Segni HRCT - pz. asintomatici

- ✓ *pattern reticolare*
- ✓ *spazi aerei cistici*
- ✓ *ispessimento pareti bronchiali /dilatazione*

*età < 55 aa vs > 75 aa*

*non dipendenti da  
n° pack/year di  
sigarette*



# "Polmone sporco"

## Età avanzata

### Alterazioni radiologiche

- *riflettono la fisiologica involuzione del polmone nell'anziano ("polmone senile")\**
- *non si associano a distruzione parenchimale (DD con Enfisema) e quindi il termine "enfisema senile" è improprio e non dovrebbe essere usato\**
- *non si associano ad infiammazione o fibrosi\*\**

*\*Copley SJ– Radiology 2009;251:566*


*\*\*Janssen JP –Eur Respi J 1999;13:197*

# "Polmone sporco"

## Età avanzata

### Alterazioni radiologiche

➤ *non si associano a sintomi né ad alterazioni funzionali*



*non devono essere interpretate come condizioni patologiche clinicamente rilevanti;  
non necessitano di controlli nè di trattamento*



# "Polmone sporco"

## Quadro aspecifico

➤ *Obesità*

➤ *Età avanzata*

➤ *Patologie fumo-relate:*

*BPCO (bronchite cronica, enfisema, bronchiectasie)*

*Patologie interstiziali del polmone*

*(RB-ILD, DIP, Istiocitosi, IPF)*

➤ *Patologie cardiache*

*Congenite*

*Scompenso*

*Bonomo L – Radiol Clin N Am 2008; 46:685*

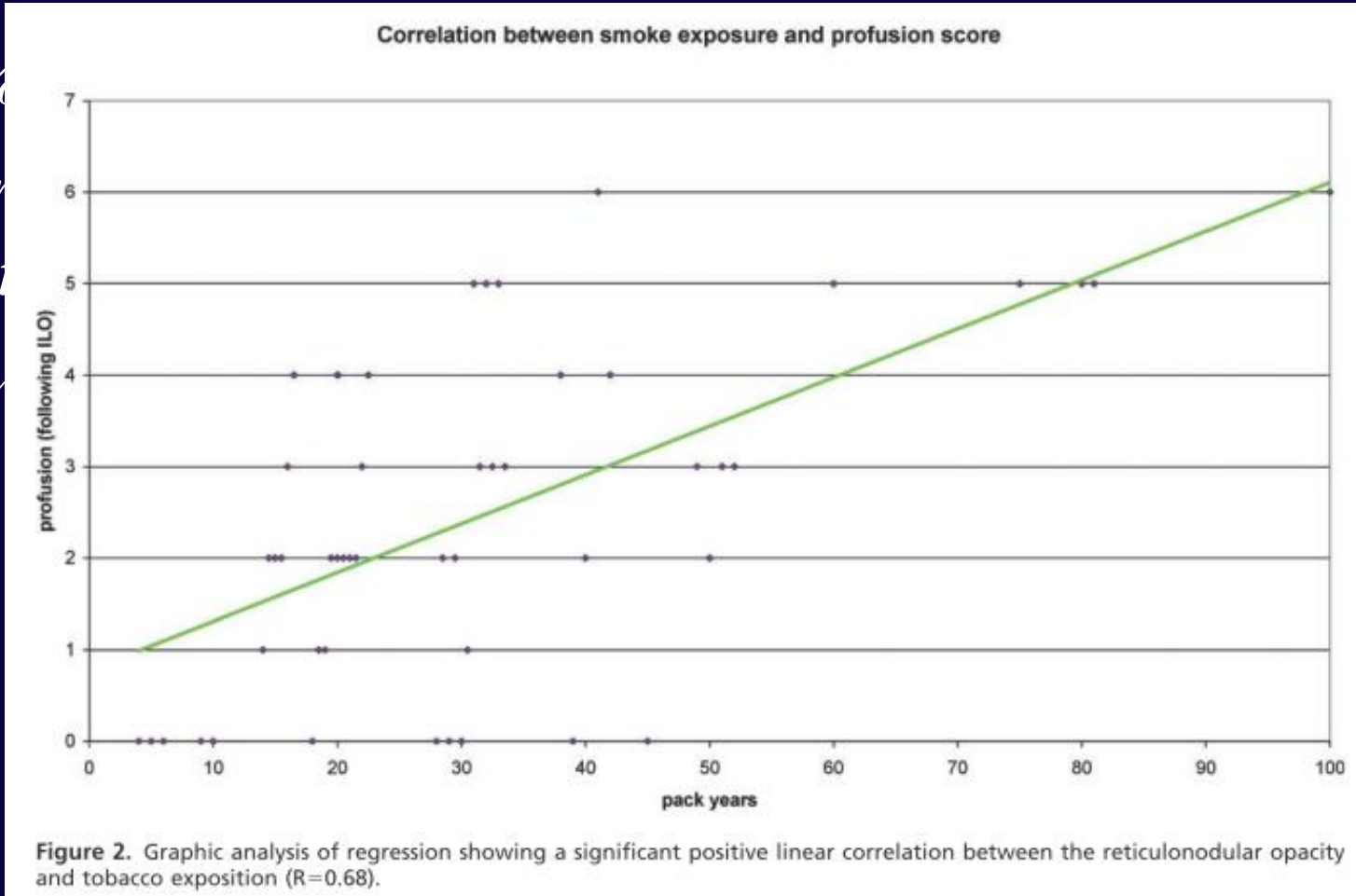
*Copley SJ – Radiology 2009; 251:566*

*Kirchner J – Br J Radiol 2012; 85:339*

# "Polmone sporco"

## Analisi prospettica - 85 pz. fumatori

- ✓ 74%
- ✓ correlazione
- entire
- ✓ segmenti



(2) e

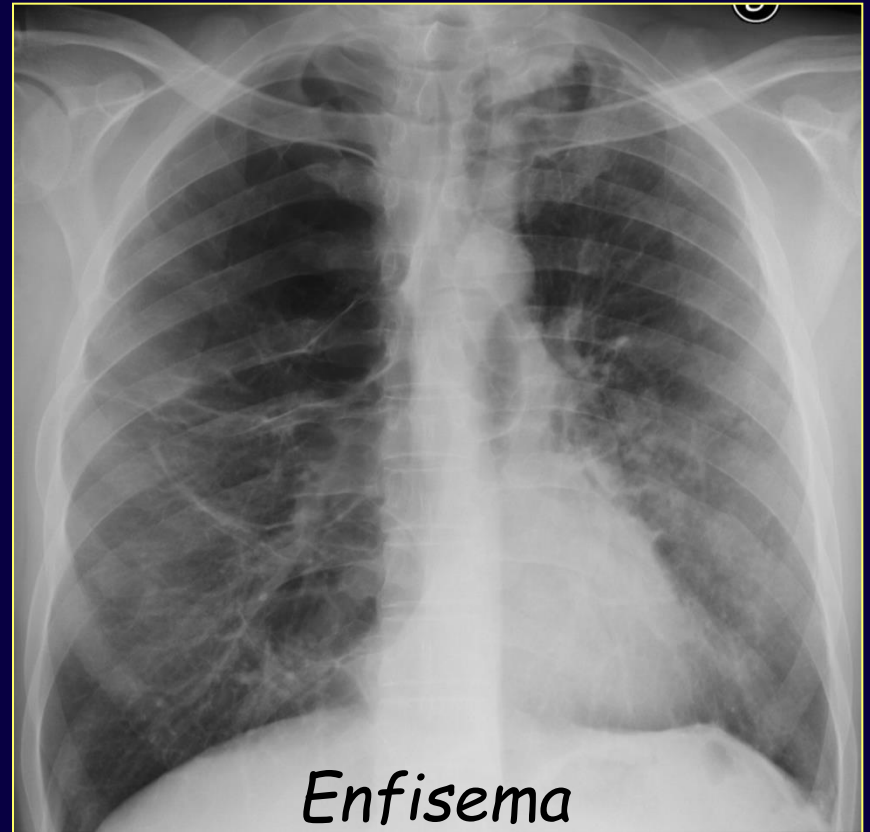
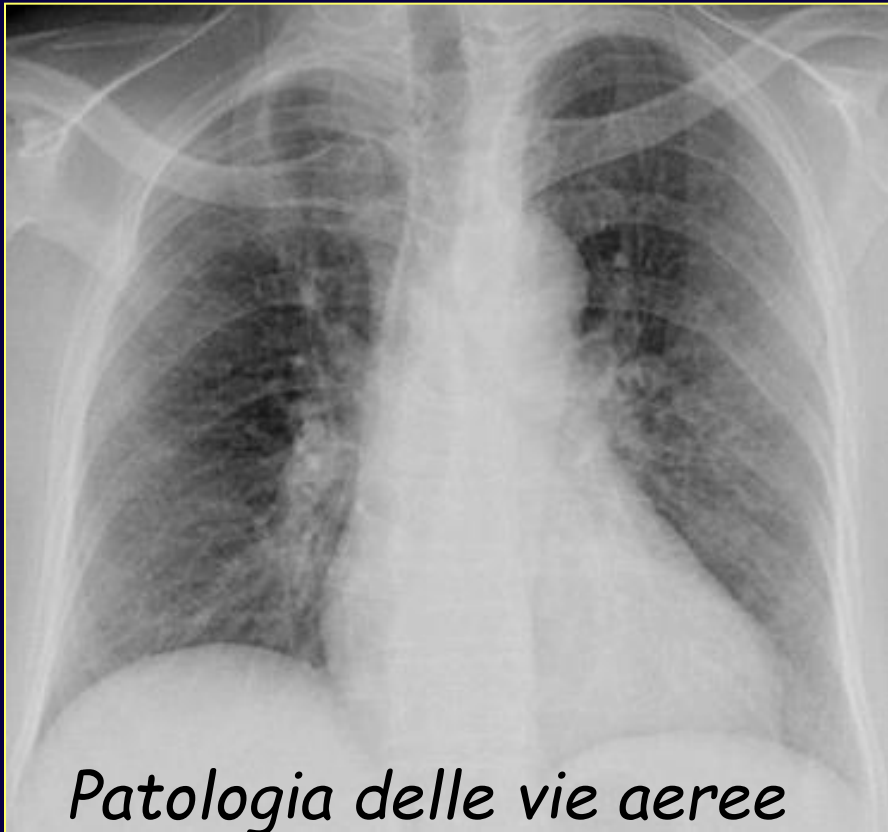score

n)

## **BPCO**

*... a common preventable and treatable disease characterized by persistent airflow limitation that is usually progressive and associated with an enhanced chronic inflammatory response in the airways and the lung to noxious particles or gases...*

*© 2015 Global Initiative for Chronic Obstructive Lung Disease, Inc.*




## *BPCO - bronchite cronica*

- ✓ *diagnosi clinica*
- ✓ *RX torace negativo nel 21-50%*

### *Segni radiografici*

*ispessimento delle pareti bronchiali  
sovradistensione polmonare  
riduzione della vascolarizzazione*




*RX torace utile prevalentemente  
nell'escludere complicanze o identificare  
altre patologie*

## BPCO - Enfisema polmonare

### Segni radiografici

- ✓ *bolla aerea (segno diretto)*
  - ✓ *sovradistensione polmonare*
  - ✓ *ridotta o assente vascolarizzazione polmonare*
- } *segni indiretti*

*consentono la diagnosi nella maggior parte dei casi di enfisema di grado moderato-severo\**



- ✓ *± ispessimento delle pareti bronchiali*

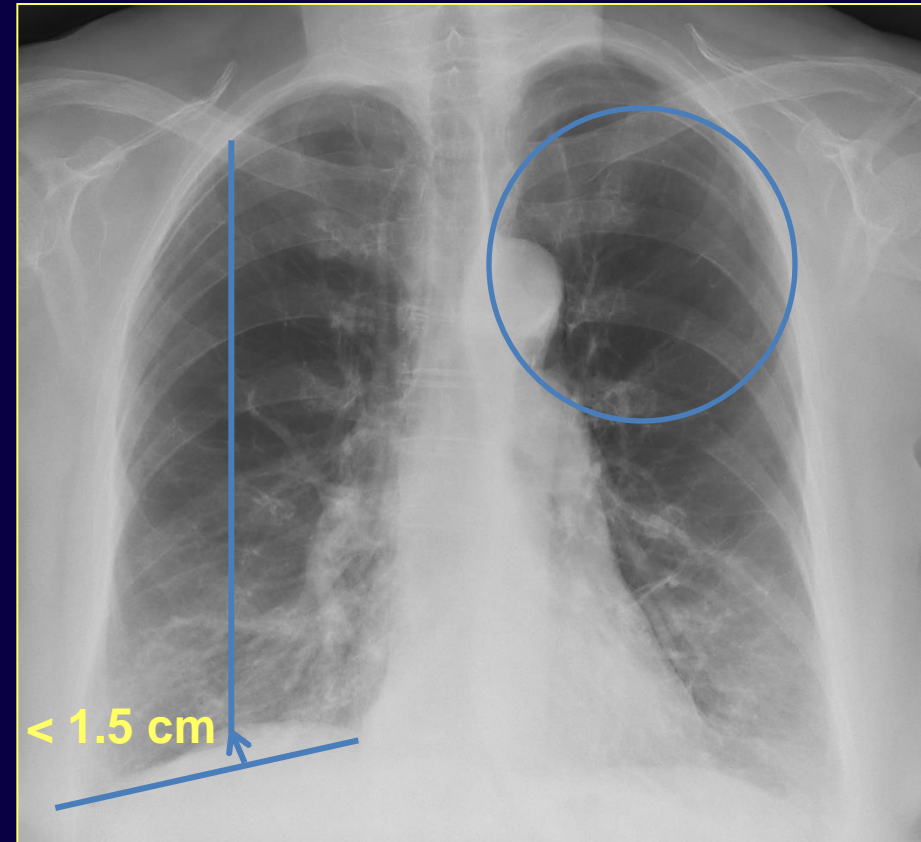


## RX Torace - Enfisema polmonare

### Segni RX

#### Proiezione frontale

1. appiattimento degli emidiaframmi con obliterazione dei seni costo-frenici
2. asimmetrica riduzione della vascolarizzazione



## RX Torace - Enfisema polmonare

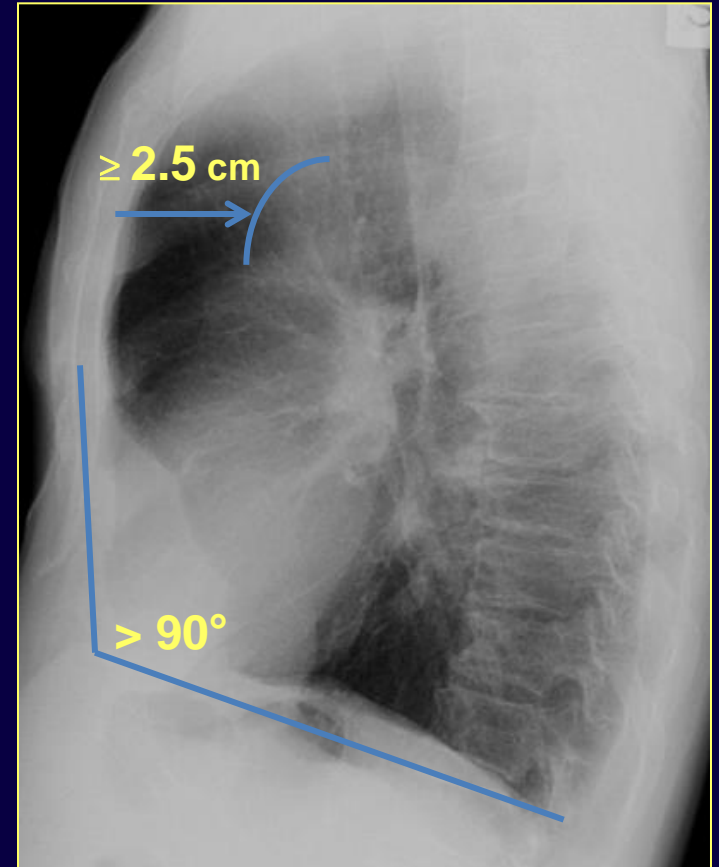
### Segni RX

#### Proiezione laterale

3. aumento dello spazio  
chiaro retrosternale

4. angolo sterno-diaframma  
> 90°

2/ + criteri sono suggestivi di  
enfisema polmonare



## RX Torace - Enfisema polmonare

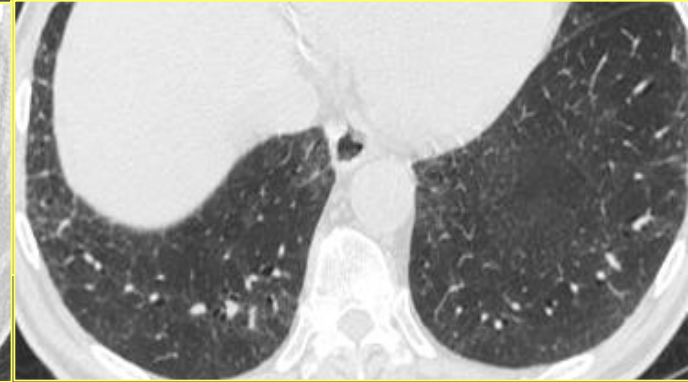
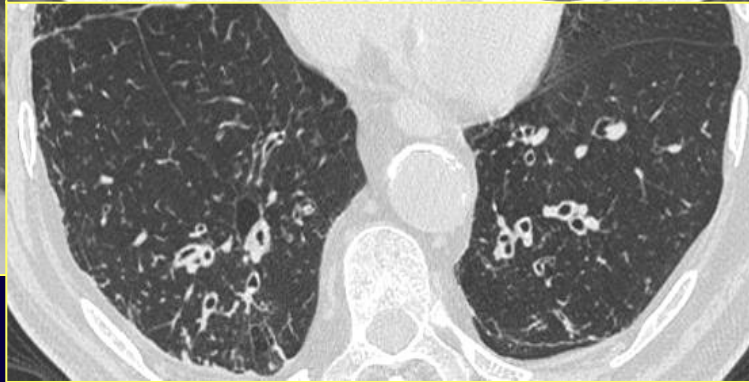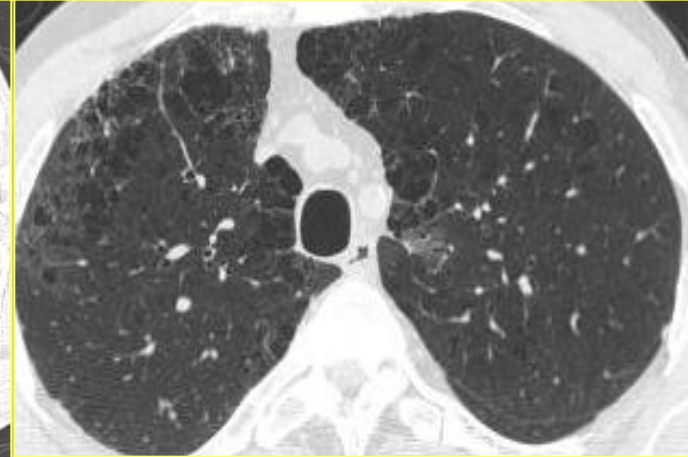
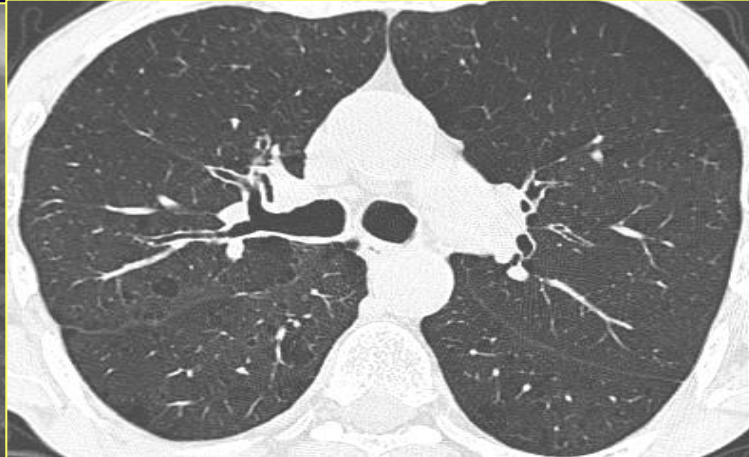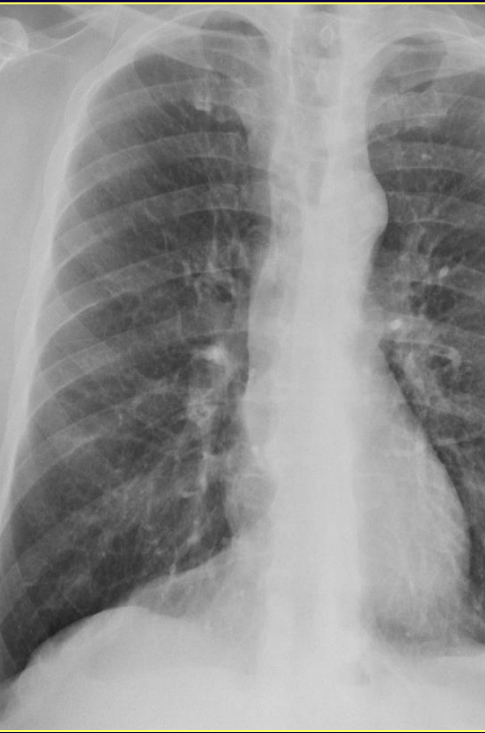Valore dell' RX nella diagnosi/esclusione vs. TC

154 pz. (età media: 62 aa) con quadro ostruttivo  
( $FEV_1/FVC < 70\%$ )

2/ + Criteri di Sutinen	SENS	90%	K= 0.95
	SPEC	98%	
	VPN	88%	
	VPP	98%	
	ACC	90%	

- HRCT >> RX
1. identificazione enfisema iniziale
  2. caratterizzazione alterazioni strutturali
  3. quantizzazione

# "Polmone sporco"



♂ 70 anni,  
asintomatico

**Anziano**

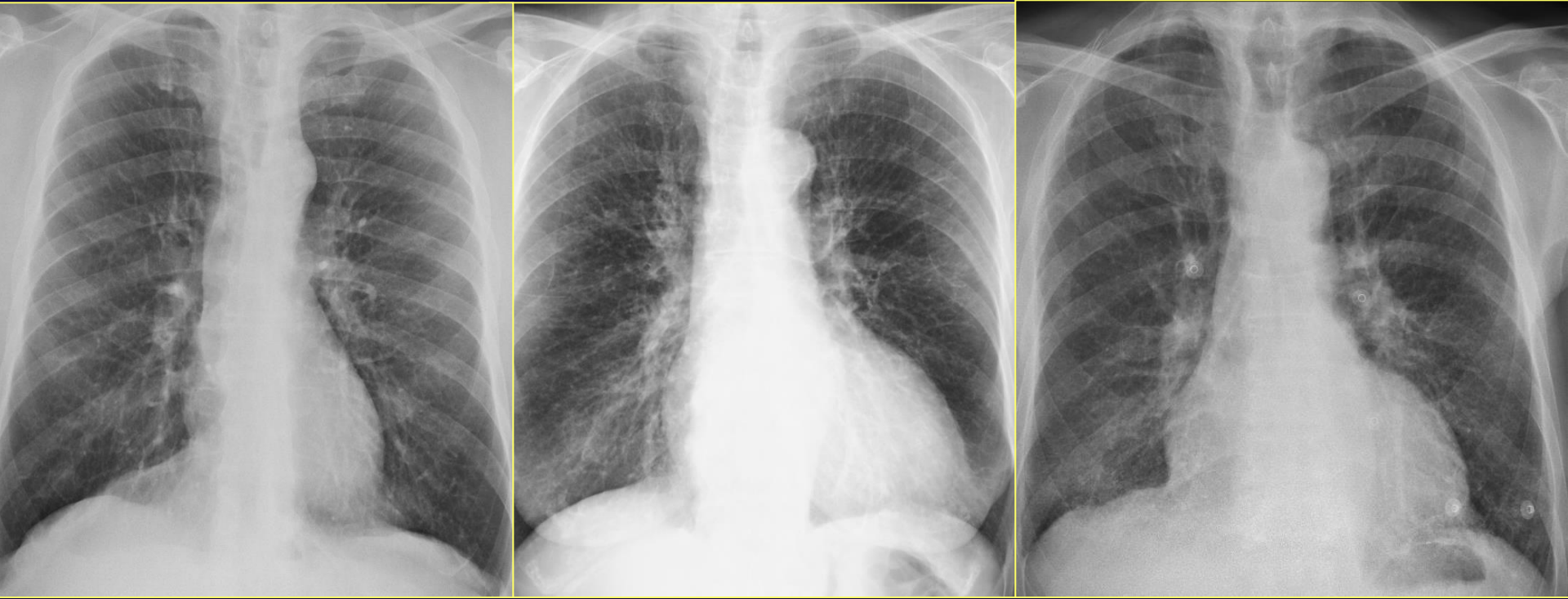♀ 56 anni,  
moderata dispnea,  
pregresso IMA

**BPCO**

♂ 64 anni,  
fumatore,  
lieve dispnea

**BR-ILD**

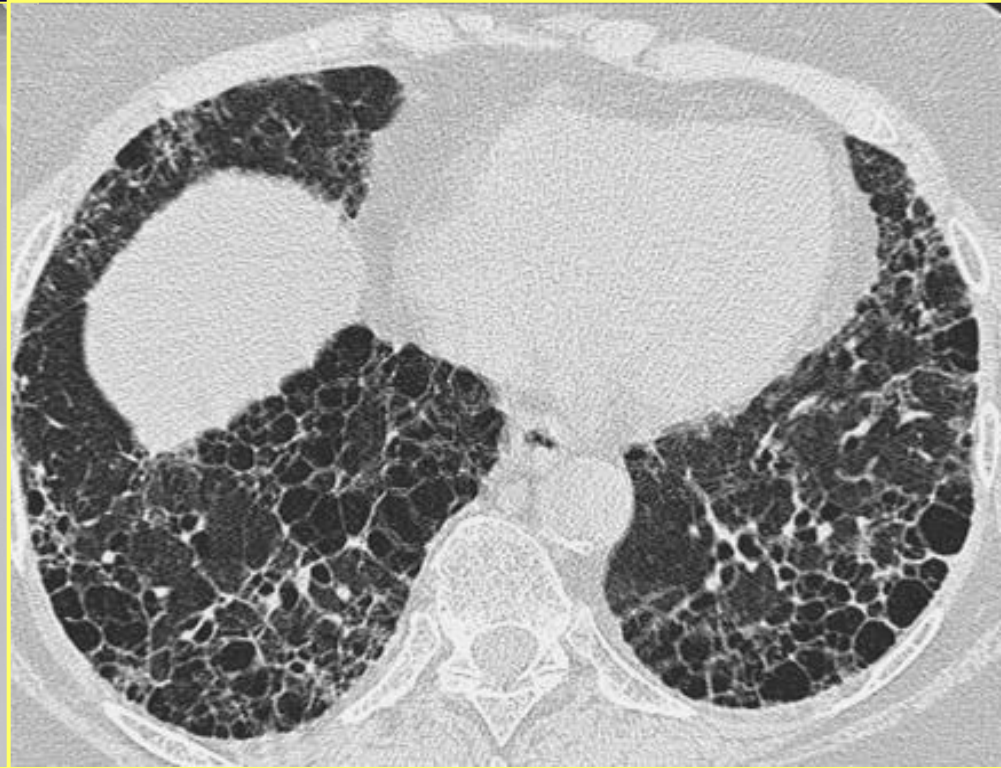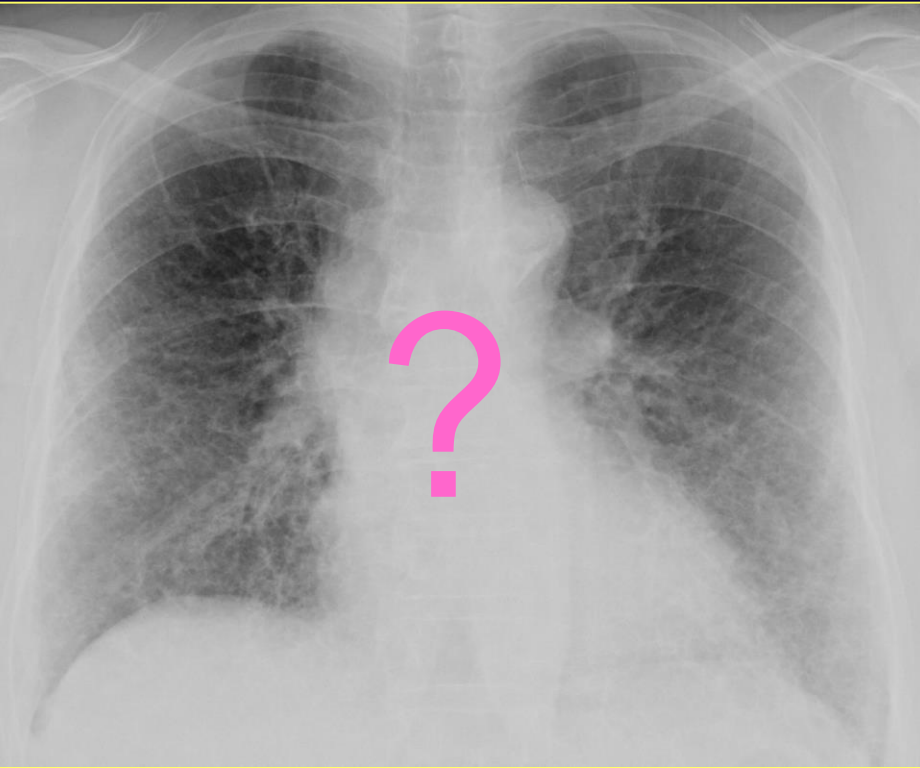
# "Polmone sporco"



**RX:** *scarsa accuratezza diagnostica (<< TC)  
variabilità interosservatore elevata  
training riduce i falsi positivi\**



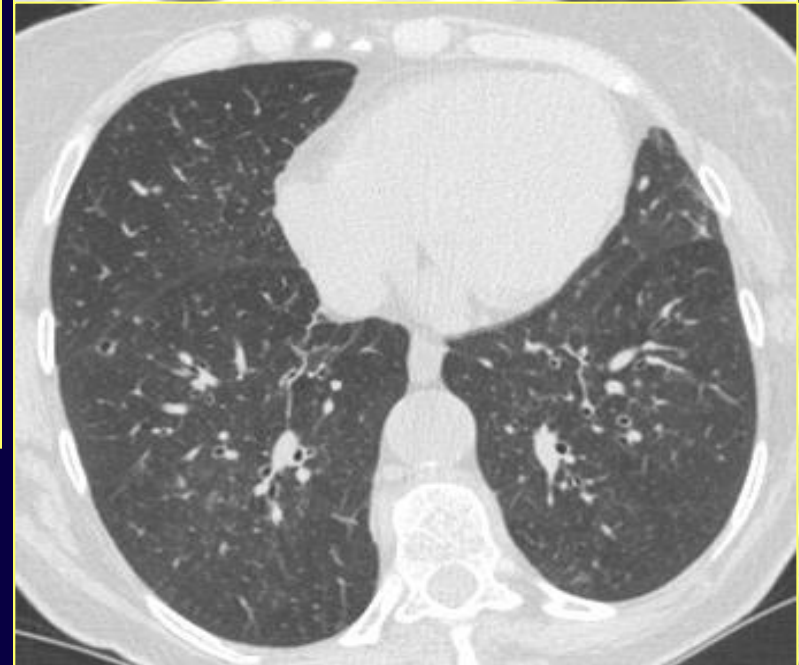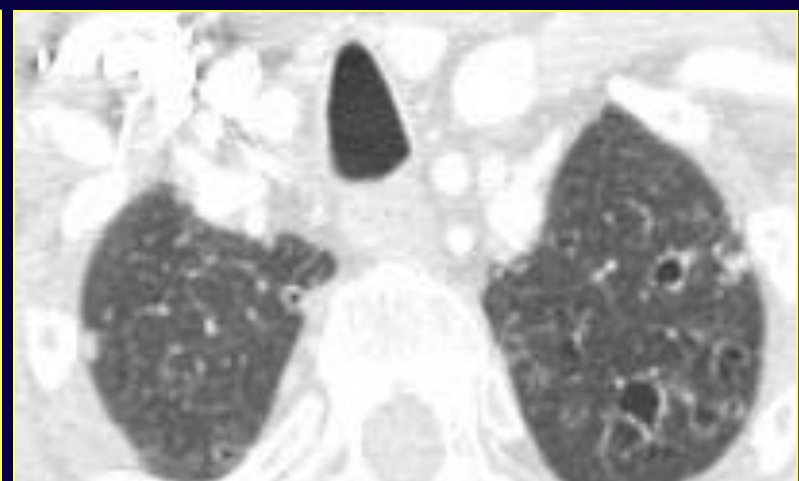
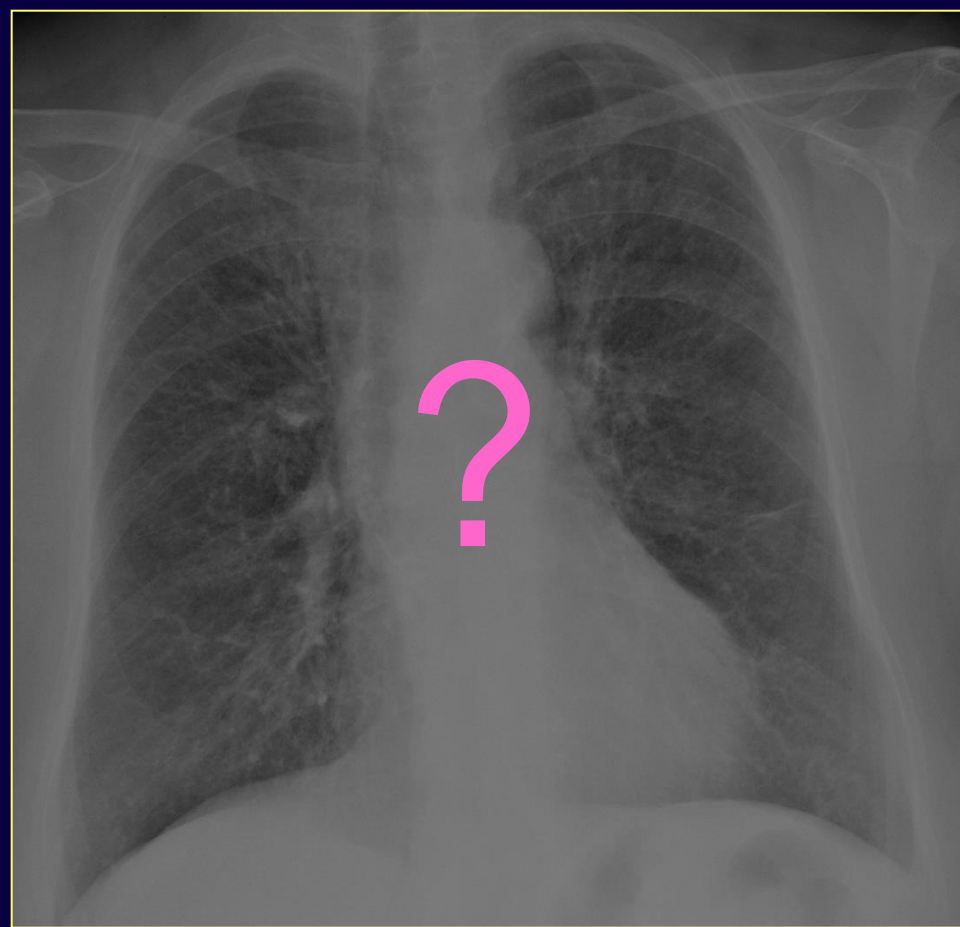
# "Polmone sporco"



- ✓ *ex-fumatore*
- ✓ *dispnea ingravescente*

*Fibrosi polmonare  
idiopatica*

# "Polmone sporco"

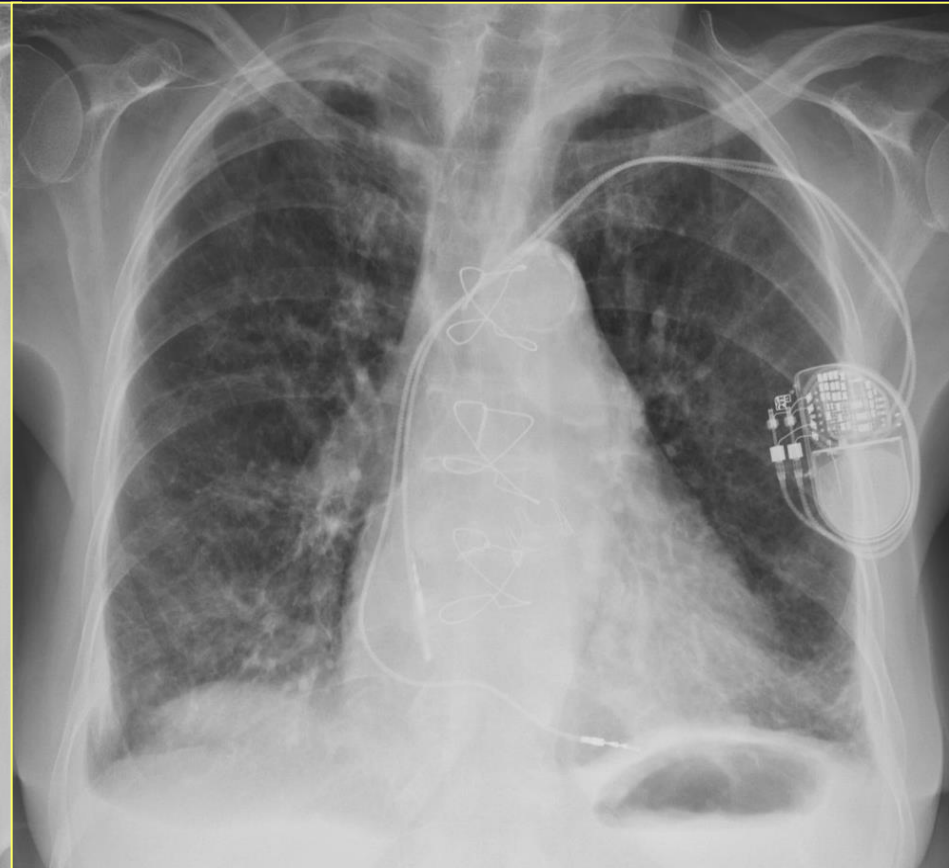
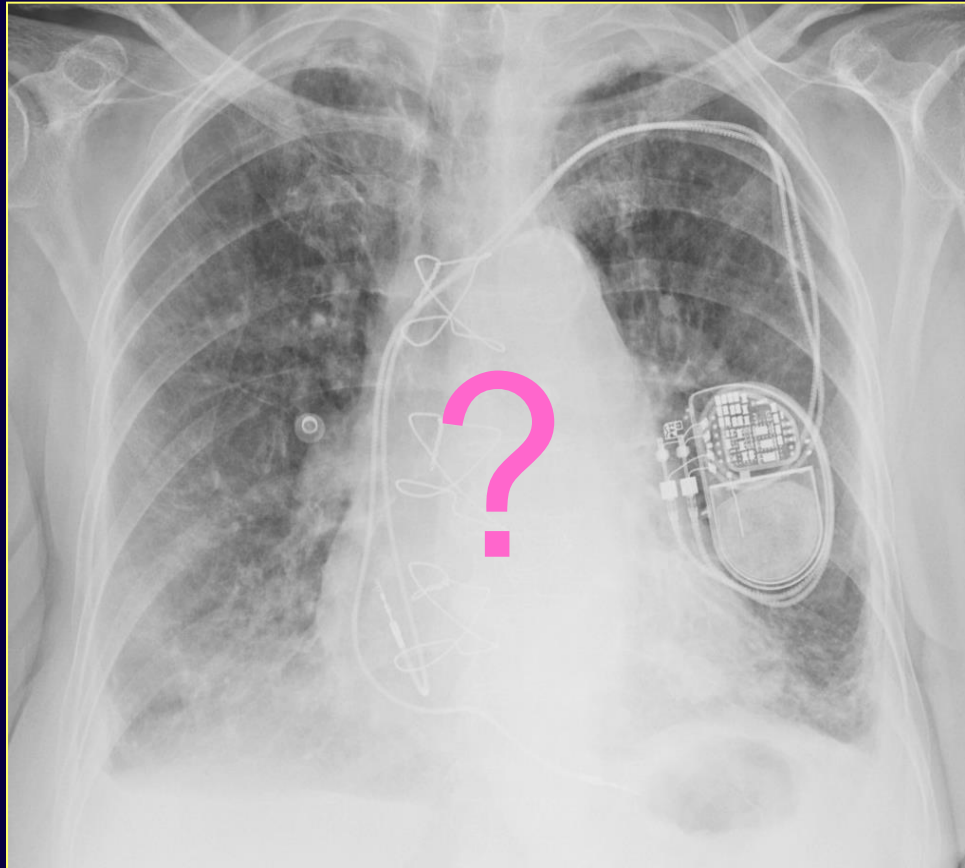


- ✓ forte fumatrice
- ✓ asintomatica

*Istiocitosi*

# "Polmone sporco"

dopo 5 giorni



- ✓ desaturazione
- ✓ dispnea ingravescente

Edema polmonare  
interstiziale

# Conclusioni

## "Polmone sporco"


- *certa soggettività nella interpretazione e descrizione dei reperti all' RX del torace*
- *termine aspecifico*
- *non è sinonimo di ispessimento delle pareti bronchiali nè di bronchite cronica*
- *molto comune nelle patologie fumo-relate (BPCO, patologie interstiziali)*
- *attenzione ai falsi positivi (costituzione, età...)*

# Conclusioni

---

## "Polmone sporco"

- *notizie clinico-anamnestiche*
- *nei pz. sintomatici è indicata la HRCT al fine di identificare le alterazioni che sottendono il quadro*



*orienta l'eventuale successivo iter diagnostico e il trattamento*





CONGRESSO NAZIONALE  
DELLA SEZIONE DI  
RADIOLOGIA TORACICA  
DELLA SIRM

LE PATOLOGIE FUMO-RELATE  
DEL POLMONE E DINTORNI

ROMA, 14-16 SETTEMBRE 2017  
PONTIFICIA UNIVERSITÀ URBANIANA



[www.radiologiatoracica2017.it](http://www.radiologiatoracica2017.it)

